


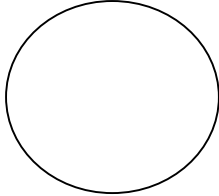
Kolposkopiestempel

Name:

Vorname:

Geburtsdatum:

Datum		Vorbefund			1.Kontrolle		2.Kontrolle		3.Kontrolle
					Beurteilung		Histo	Zytologie	Procedere
Zervix nicht einstellbar	TZ 1 (TZ vollst. einsehbar)	TZ 2 (TZ endoz. einsehbar)	TZ 3 (TZ endozervikal nicht einsehbar)		Kolposkopisch. nicht beurteilbar (unsatisfactory)				
Orig. Plattenepithel	Ektopie	Zarte TZ	jodpositiv		Physiologisch (normal)		I/II	Routine-screening	
Kondylom	Polyp	Dezidua	Keratosi	HPV - Hinweis	Verschiedene (miscellaneous)			Kontrolle 3-6 Mon.	
Atrophie	Entzündung	Erosio vera	jodnegativ	jodbraun	Verschiedene (miscellaneous)		II(w,k)/III (ASC)	Therapie/ Kontrolle – sofort	
Zarte Leukoplakie	Zarte Punktierung	Zartes Mosaik	Milde Essigreakt. (semitrans)	jodgelb	Minor changes CIN I/II	CIN I/II (LSIL)	IID (LSIL)	Kontrolle 0-3 Mon.	
Grobe Leukoplakie (schollig)	Grobe Punktierung	Grobes Mosaik	Intensive Essigreakt. (nichttrans)	Scharfe Grenzen	Major changes CIN II/III	CIN II/III (HSIL)	IV (HSIL)	Histol. – sofort Therapie - individ.	
Niveaudiff.	Ulkus	Atypische Gefäße	Dicke Essigreakt. (schollig)	Vulnerab.	Suspekt auf Invasion	Invasion	V	Histol./ Therapie - sofort	
Bei intensiver Essigreaktion im Zylinderepithelbereich: V.a. glanduläre Läsion					HPV-HR positiv		HPV-Hinw. (LSIL)	K – 6 Mon.	
					Indikat. HPV-Typisierung. (PAP IIw/k, III, persist. CIN, Follow up CIN)				
					Bemerkung				

Datum		Vorbefund			1.Kontrolle		2.Kontrolle		3.Kontrolle
					Beurteilung		Histo	Zytologie	Procedere
Zervix nicht einstellbar	TZ 1 (TZ vollst. einsehbar)	TZ 2 (TZ endoz. einsehbar)	TZ 3 (TZ endozervikal nicht einsehbar)		Kolposkopisch. nicht beurteilbar (unsatisfactory)				
Orig. Plattenepithel	Ektopie	Zarte TZ	jodpositiv		Physiologisch (normal)		I/II	Routine-screening	
Kondylom	Polyp	Dezidua	Keratosi	HPV - Hinweis	Verschiedene (miscellaneous)			Kontrolle 3-6 Mon.	
Atrophie	Entzündung	Erosio vera	jodnegativ	jodbraun	Verschiedene (miscellaneous)		II(w,k)/III (ASC)	Therapie/ Kontrolle – sofort	
Zarte Leukoplakie	Zarte Punktierung	Zartes Mosaik	Milde Essigreakt. (semitrans)	jodgelb	Minor changes CIN I/II	CIN I/II (LSIL)	IID (LSIL)	Kontrolle 0-3 Mon.	
Grobe Leukoplakie (schollig)	Grobe Punktierung	Grobes Mosaik	Intensive Essigreakt. (nichttrans)	Scharfe Grenzen	Major changes CIN II/III	CIN II/III (HSIL)	IV (HSIL)	Histol. – sofort Therapie - individ.	
Niveaudiff.	Ulkus	Atypische Gefäße	Dicke Essigreakt. (schollig)	Vulnerab.	Suspekt auf Invasion	Invasion	V	Histol./ Therapie - sofort	
Bei intensiver Essigreaktion im Zylinderepithelbereich: V.a. glanduläre Läsion					HPV-HR positiv		HPV-Hinw. (LSIL)	K – 6 Mon.	
					Indikat. HPV-Typisierung. (PAP IIw/k, III, persist. CIN, Follow up CIN)				
					Bemerkung				

